

Заболевания

ЛОР органов

WWW.ELEDIA.RU

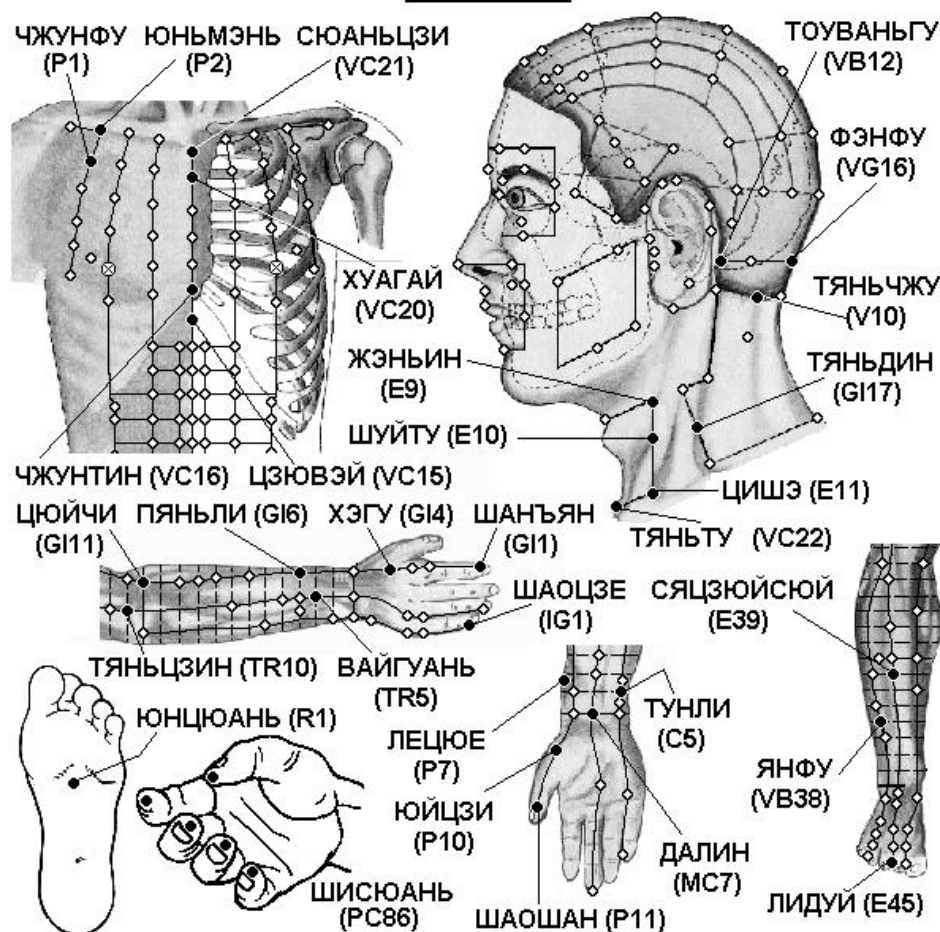
Оглавление

Элементы оглавления не найдены.

Заболевания ЛОР органов

Ангина, тонзиллит

АНГИНА



Грудь

P2 Юнь-мэнь в верхней наружной части передней грудной стенки, у верхнего края клювовидного отростка лопатки, в подключичной ямке (между большой грудной и дельтовидной мышцами), на 6 цуней кнаружи от передней срединной линии (точки Сюань-цзи VC.21), на один поперечный

палец книзу от места соединения наружной 1/3 и внутренних 2/3 ключицы, на 1 цунь выше точки Чжун-фу Р.1.

Р1 Чжун-фу на 6 цуней кнаружи от передней срединной линии (точки Хуа-гай VC.20), на прямой линии, проходящей на 2 цуня кнаружи от соска (у мужчин), в I межреберном промежутке, на 1 цунь ниже точки Юнь-мэнь Р2 в дельтовидно-грудной борозде. Точка расположена кнаружи от второго бедра

VC21 Сюань-цзи на передней срединной линии, на 1,5 цуня ниже пупка.

VC20 Хуа-гай на передней срединной линии, в середине угла грудины, на уровне I межреберного промежутка.

VC16 Чжун-тин на передней срединной линии, на уровне V межреберного промежутка.

VC15 Цзю-вэй на передней срединной линии, у нижнего края мечевидного отростка. Находят точку, когда пациент лежит на спине с поднятыми руками.

Голова

IG4 Вань-гу на локтевом крае ладони, в углублении между основанием V пястной кости и трехгранной костью.

VG16 Фэн-фу на задней срединной линии, на 1 цунь выше задней границы роста волос, в углублении между трапециевидными мышцами, между затылочной костью и I шейным позвонком.

V10 Тянь-чжу на затылочной границе роста волос, в углублении у наружного края трапециевидной мышцы, на 1,3 цуня кнаружи от точки Я-мэнь VG.15.

E9 Жэнь-ин на уровне верхнего края щитовидного хряща, впереди от переднего края грудино-ключично-сосцевидной мышцы, в месте разделения общей сонной артерии на наружную и внутреннюю.

E10 Шуй-ту на уровне верхнего края щитовидного хряща, впереди от переднего края грудино-ключично-сосцевидной мышцы, в месте разделения общей сонной артерии на наружную и внутреннюю.

GI17 Тянь-дин выше надключичной ямки, на 1 цунь прямо вниз от точки Фу-ту GI.18, у заднего края грудино-ключично-сосцевидной мышцы, на уровне нижнего края Адамова яблока.

E11 Ци-шэ над верхним краем ключицы, между грудинной и ключичной головками грудино-ключично-сосцевидной мышцы, прямо вниз от точки Жэнь-ин E.9, на 1,5 цуня кнаружи от точки Тянь-ту VC.22.

Рука

P7 Ле-цюэ верхнего края шиловидного отростка лучевой кости, на 1,5 цуня выше лучезапястной складки, между сухожилием плечелучевой мышцы и сухожилием мышцы, отводящей большой палец кисти. Для нахождения точки часто применяется следующий способ: пациент скрещивает руки через промежутки между большими и указательными пальцами. Точка Ле-цюэ P.7 находится в углублении на уровне конца указательного пальца.

МС7 Да-лин посередине лучезапястной складки, между сухожилиями длинной ладонной мышцы и лучевого сгибателя запястья. Используют точку при обращенной кверху ладони.

С5 Тун-ли у лучевой стороны сухожилия локтевого сгибателя запястья, на 1 цунь выше проксимальной лучезапястной складки.

P10 Юй-цзи у середины I пьстной кости, на границе ладонной и тыльной поверхности кисти.

P11 Шао-шан на лучевой стороне большого пальца кисти, приблизительно на 0,1 цуня кнаружи от угла ногтя.

Ши-сюань-десять точек на кончиках всех пальцев руки.

Нога

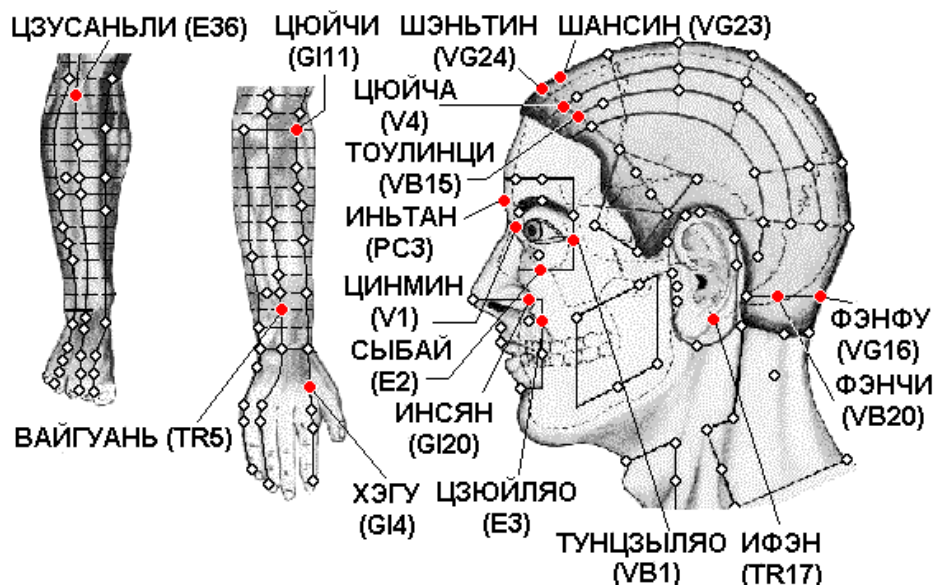
E39 Ся-цзюй-суй на 9 цуней ниже верхнего края латерального мыщелка большеберцовой кости, на 3 цуня ниже точки Шан-цзюй-суй E.37, на один поперечный палец латеральнее гребня большеберцовой кости, в месте сближения передней большеберцовой мышцы и длинного разгибателя пальцев.

VB38 Ян-фу на 4 цуня выше латеральной лодыжки, в углублении у переднего края малоберцовой кости.

E45 Ли-дуй на наружной стороне 2 пальца стопы, приблизительно на 0,1 цуня от угла ногтя .

R1 Юн-цюань в середине подошвы, между II и III плюсневыми костями, в углублении, образующемся при поджати пальцев стопы, на 1/3 расстояния от основания II - III пальцев до заднего края пятки, на 2/5 расстояния от кончика II пальца до заднего края пятки.

ВАЗОМОТОРНЫЙ РИНИТ



Нога

E36 Цзу-сань-ли на 3 цуня ниже верхнего края латерального мыщелка большеберцовой кости (точки Ду-би E.35), на один поперечный палец латеральнее гребня большеберцовой кости.

Рука

GI4 Хэ-гу на тыле кисти между I и II пястными костями, приблизительно в середине лучевого края II пястной кости.

TR5 Вай-гуань на 2 цуня выше тыльной лучезапястной складки, между лучевой и локтевой костями.

GI11 Цюй-чи при согнутой в локтевом суставе руке в углублении у лучевого края локтевой складки.

Голова

VB20 Фэн-чи под затылочной костью, на уровне точки Фэн-фу VG.16, в углублении между верхними концами грудино-ключично-сосцевидной и трапециевидной мышц.

VG16 Фэн-фу на задней срединной линии, на 1 цунь выше задней границы роста волос, в углублении между трапециевидными мышцами, между затылочной костью и I шейным позвонком.

VG23 Шан-син на срединной линии головы, на 1 цунь выше передней границы роста волос.

VG24 Шэнь-тин на срединной линии головы, на 0,5 цуня выше передней границы роста волос.

Инь-тан посередине между медиальными концами бровей.

GI20 Ин-сян на назолабиальной борозде на уровне середины наружного края крыла носа.

TR17 И-фэн в углублении кзади от основания мочки уха, между углом челюсти и сосцевидным отростком.

V4 Цюй-чай на 1,5 цуня кнаружи от точки Шэнь-тин VG.24.

V1 Цзин-мин на 0,1 цуня кнутри от внутреннего угла глаза.

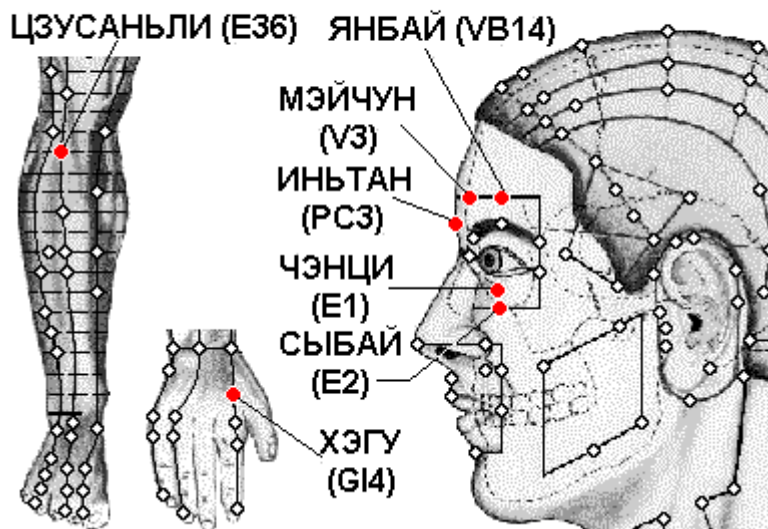
VB15 Тоу-линь-ци прямо вверх от зрачка и точки Ян-бай VB.14, на 0,5 цуня выше передней границы роста волос.

VB1 Тун-цзы-ляо кнаружи от наружного угла глаза, в углублении наружного края орбиты.

E2 Сы-бай прямо вниз от зрачка в подглазничном отверстии.

E3 Цзюй-ляо прямо вниз от зрачка на уровне нижнего края крыла носа.

ГАЙМОРИТ И ФРОНТИТ



Голова

Инь-тан посередине между медиальными концами бровей.

E2 Сы-бай прямо вниз от зрачка в подглазничном отверстии.

VB14 Ян-бай прямо вверх от зрачка, на 1 цунь выше середины брови.

V3 Мэй-чун прямо вверх от внутреннего края брови, в середине расстояния между точками Шэнь-тин VG.24 и Цюй-чай V.4.

E1 Чэн-ци прямо вниз от зрачка, между глазным яблоком и нижним краем глазницы.

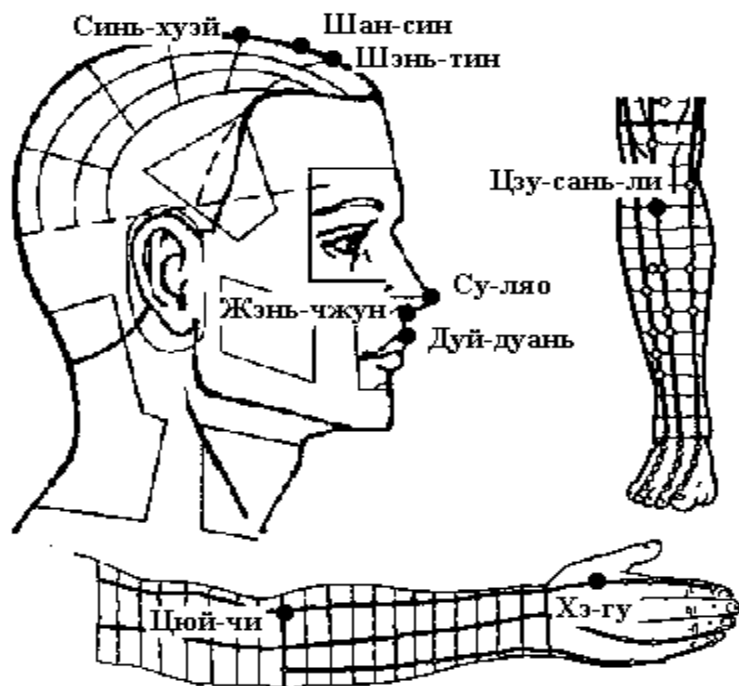
Нога

E36 Цзу-сань-ли на 3 цуня ниже верхнего края латерального мыщелка большеберцовой кости (точки Ду-би E.35), на один поперечный палец латеральнее гребня большеберцовой кости.

Рука

GI4 Хэ-гу на тыле кисти между I и II пястными костями, приблизительно в середине лучевого края II пястной кости.

Затруднённое дыхание через нос



Голова

VG27 Дуй-дуань на кончике верхней губы, в месте перехода нижнего края носогубной борозды в губу.

VG26 Шуй-гоу (Жэнь-чжун) в носогубной борозде, на границе ее верхней 1/3 и нижних 2/3.

VG25 Су-ляо в середине кончика носа.

VG24 Шэнь-тин на срединной линии головы, на 0,5 цуня выше передней границы роста волос.

VG23 Шан-син на срединной линии головы, на 1 цунь выше передней границы роста волос.

VG22 Синь-хуэй на срединной линии головы, на 2 цуня кзади от передней границы роста волос, на 3 цуня кпереди от точки Бай-хуэй VG.20.

Рука

GI4 Хэ-гу на тыле кисти между I и II пястными костями, приблизительно в середине лучевого края II пястной кости.

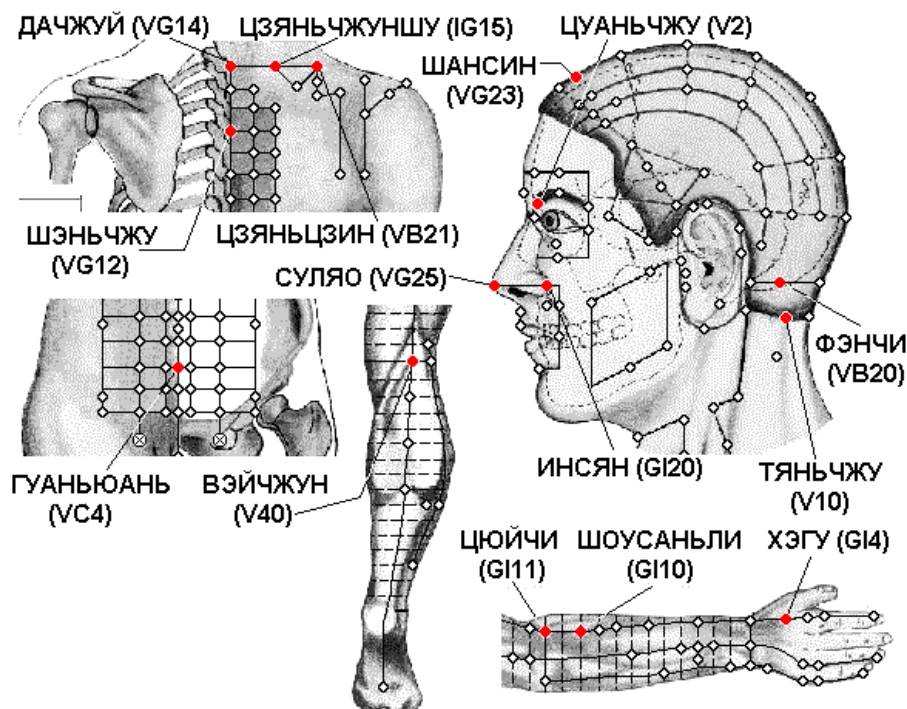
GI11 Цюй-чи при согнутой в локтевом суставе руке в углублении у лучевого края локтевой складки.

Этот способ нахождения точки впервые предложен в книге «Тай пин шэн хуэй фан» (Собрание чудодейственных рецептов Великого спокойствия, 992 г.). В книге «Чжэнь цзю цзя и цзин» (Канон основ иглоукалывания и прижигания, 282 г.) говорится, что точка Цюй-чи GI.11 расположена «... с наружной стороны локтя между плечевой и лучевой костями». Иногда указывается, что точка расположена между краем локтевой складки и латеральным надмыщелком плечевой кости, или в середине соединительной линии между точкой Чи-цзэ P.5 и латеральным надмыщелком плечевой кости.

Нога

E36 Цзу-сань-ли на 3 цуня ниже верхнего края латерального мыщелка большеберцовой кости (точки Ду-би E.35), на один поперечный палец латеральнее гребня большеберцовой кости.

КРОВОТЕЧЕНИЕ ИЗ НОСА



Спина

VG14 Да-чжуй под остистым отростком VII шейного позвонка.

VG12 Шэнь-чжу под остистым отростком III грудного позвонка.

IG15 Цзянь-чжун-шу на 2 цуня кнаружи от места под остистым отростком VII шейного позвонка — точки Да-чжуй VG.14.

VB21 Цзянь-цзин посередине линии, соединяющей точку Да-чжуй VG.14 и латеральный край акромиона.

Живот

VC4 Гуань-юань на передней срединной линии, на 3 цуня ниже пупка.

Рука

GI4 Хэ-гу на тыле кисти между I и II пястными костями, приблизительно в середине лучевого края II пястной кости.

GI11 Цюй-чи при согнутой в локтевом суставе руке в углублении у лучевого края локтевой складки. Этот способ нахождения точки впервые предложен в

книге «Тай пин шэн хуэй фан» (Собрание чудодейственных рецептов Великого спокойствия, 992 г.). В книге «Чжэнь цзю цзя и цзин» (Канон основ иглоукалывания и прижигания, 282 г.) говорится, что точка Цюй-чи GI.11 расположена «... с наружной стороны локтя между плечевой и лучевой костями». Иногда указывается, что точка расположена между краем локтевой складки и латеральным надмыщелком плечевой кости, или в середине соединительной линии между точкой Чи-цзэ P.5 и латеральным надмыщелком плечевой кости.

GI10 Шоу-сань-ли на линии, соединяющей точки Ян-си GI.5 и Цюй-чи GI.11, на 2 цуня ниже точки Цюй-чи GI.11.

Нога

V40 Вэй-чжун в центре подколенной складки, между сухожилиями двуглавой мышцы бедра и полуперепончатой мышцы. Используют и находят точку при согнутой в колене ноге или когда пациент лежит на животе.

Голова

V10 Тянь-чжу на затылочной границе роста волос, в углублении у наружного края трапециевидной мышцы, на 1,3 цуня кнаружи от точки Я-мэнь VG.15.

VB20 Фэн-чи под затылочной костью, на уровне точки Фэн-фу VG.16, в углублении между верхними концами грудино-ключично-сосцевидной и трапециевидной мышц.

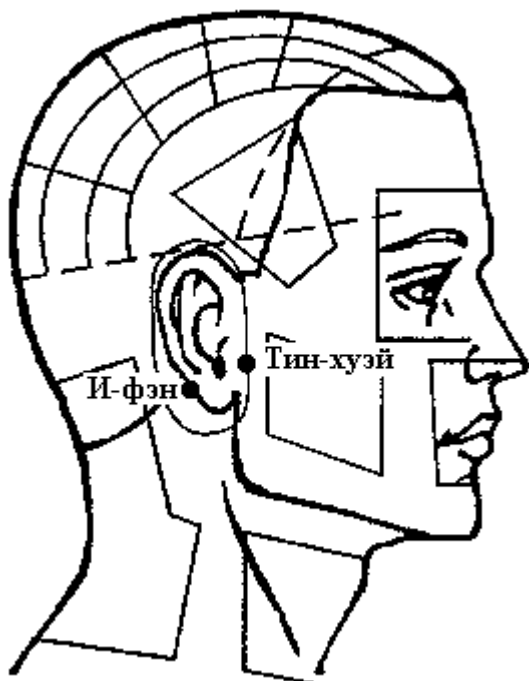
VG23 Шан-син на срединной линии головы, на 1 цунь выше передней границы роста волос.

GI20 Ин-сян на назолабиальной борозде на уровне середины наружного края крыла носа.

V2 Цуань-чжу в углублении у внутреннего края брови, прямо вверх от точки Цзин-мин V.1.

VG25 Су-ляо в середине кончика носа.

Кровотечение из уха

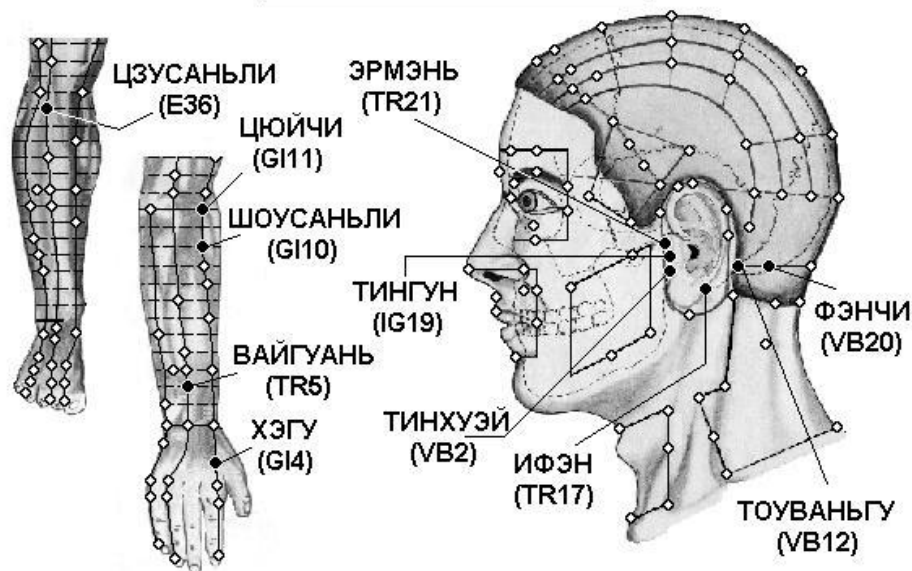


Голова

VB2 Тин-хуэй при открытом рте в углублении кпереди от межкозелковой вырезки, у заднего края мышечного отростка нижней челюсти.

TR17 И-фэн в углублении кзади от основания мочки уха, между углом челюсти и сосцевидным отростком.

СИНДРОМ МЕНЬЕРА



Голова

VB2 Тин-хуэй при открытом рте в углублении кпереди от межкозелковой вырезки, у заднего края мыщелкового отростка нижней челюсти.

VB12 Вань-гу в углублении у задне-нижнего края сосцевидного отростка височной кости.

VB20 Фэн-чи под затылочной костью, на уровне точки Фэн-фу VG.16, в углублении между верхними концами грудино-ключично-сосцевидной и трапециевидной мышц.

TR17 И-фэн в углублении кзади от основания мочки уха, между углом челюсти и сосцевидным отростком.

TR21 Эр-мэнь кпереди от надкозелковой вырезки, в углублении у заднего края мыщелкового отростка нижней челюсти. Используют точку, когда рот пациента открыт.

IG19 Тин-гун при открытом рте в углублении между козелком и височно-нижнечелюстным суставом.

Рука

TR5 Вай-гуань на 2 цуня выше тыльной лучезапястной складки, между лучевой и локтевой костями.

GI4 Хэ-гу на тыле кисти между I и II пястными костями, приблизительно в середине лучевого края II пястной кости.

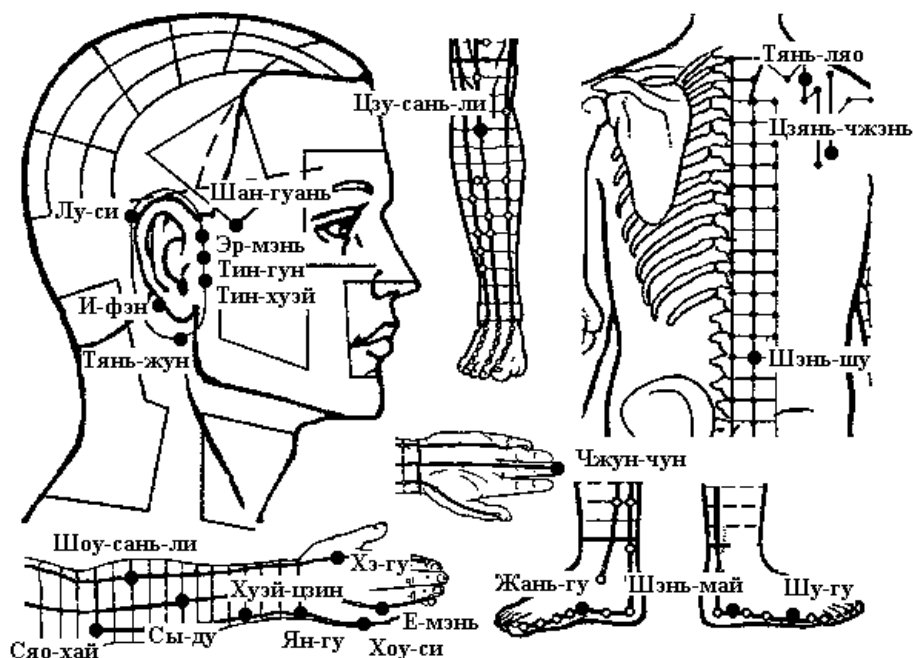
GI10 Шоу-сань-ли на линии, соединяющей точки Ян-си GI.5 и Цюй-чи GI.11, на 2 цуня ниже точки Цюй-чи GI.11.

GI11 Цюй-чи при согнутой в локтевом суставе руке в углублении у лучевого края локтевой складки.

Нога

E36 Цзу-сань-ли на 3 цуня ниже верхнего края латерального мыщелка большеберцовой кости (точки Ду-би E.35), на один поперечный палец латеральнее гребня большеберцовой кости.

Неврит слухового нерва



Голова

IG17 Тянь-жун кзади от угла нижней челюсти, в углублении у переднего края грудино-ключично-сосцевидной мышцы.

TR17 И-фэн в углублении кзади от основания мочки уха, между углом челюсти и сосцевидным отростком.

VB2 Тин-хуэй при открытом рте в углублении кпереди от межкозелковой вырезки, у заднего края мышечного отростка нижней челюсти.

IG19 Тин-гун при открытом рте в углублении между козелком и височно-нижнечелюстным суставом.

TR21 Эр-мэнь кпереди от надкозелковой вырезки, в углублении у заднего края мышечного отростка нижней челюсти. Используют точку, когда рот пациента открыт.

VB3 Шан-гуань у верхнего края скуловой дуги, в углублении прямо вверх от точки Ся-гуань E.7.

TR19 Лу-си в месте соединения верхней 1/3 и нижних 2/3 дугообразной линии за ухом между точками И-фэн TR.17 и Цзяо-сунь TR.20.

Спина

V23 Шэнь-шу на 1,5 цуня кнаружи от места под остистым отростком III поясничного позвонка.

TR15 Тянь-ляо в над костной ямке, у верхнего угла лопатки, на 1 цунь прямо вниз от точки Цзянь-цин VB.21.

IG9 Цзянь-чжэнь сзади и книзу от плечевого сустава, между плечевой костью и лопаткой, на 1 цунь выше задней подмышечной складки.

Рука

MC9 Чжун-чун на кончике среднего пальца руки.

GI4 Хэ-гу на тыле кисти между I и II пястными костями, приблизительно в середине лучевого края II пястной кости.

GI10 Шоу-сань-ли на линии, соединяющей точки Ян-си GI.5 и Цюй-чи GI.11, на 2 цуня ниже точки Цюй-чи GI.11.

TR2 Е-мэнь при сжатой в кулак кисти во впадине между пястно-фаланговыми суставами IV и V пальцев.

TR9 Сы-ду на тыльной поверхности предплечья, на 5 цуней ниже локтевого отростка, между локтевой и лучевой костями.

IG3 Хоу-си при сжатой в кулак кисти в углублении кзади от локтевого края головки V пястно-фалангового сустава, на конце поперечной складки ладони, на границе тыльной и ладонной поверхности кисти.

IG5 Ян-гу на локтевом крае лучезапястного сустава, в углублении между шиловидным отростком локтевой кости и трехгранной костью.

TR7 Хуэй-цзун на 3 цуня выше тыльной лучезапястной складки, у лучевого края локтевой кости, приблизительно на 0,5 цуня к локтевой стороне от точки Чжи-гоу TR.6.

IG8 Сяо-хай при согнутой в локтевом суставе руке, в углублении между локтевым отростком локтевой кости и медиальным надмыщелком плечевой кости.

Нога

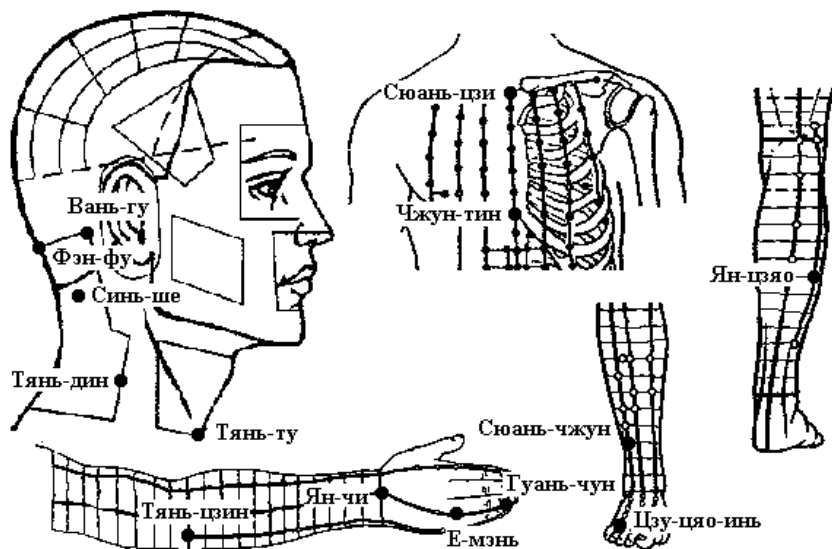
V65 Шу-гу в углублении сзади и книзу от головки V плюсневой кости, на границе тыльной и подошвенной поверхности стопы.

V62 Шэнь-май в углублении у нижнего края латеральной лодыжки.

R2 Жань-гу в углублении впереди от нижнего края бугорка ладьевидной кости.

E36 Цзу-сань-ли на 3 цуня ниже верхнего края латерального мыщелка большеберцовой кости (точки Ду-би E.35), на один поперечный палец латеральнее гребня большеберцовой кости.

Острый и хронический ларингит



Голова

PC29 СИНЬ-ШИ на 1,5 и. ц. латеральнее нижнего края остистого отростка 3 го шейного позвонка.

VG16 Фэн-фу на задней срединной линии, на 1 цунь выше задней границы роста волос, в углублении между трапециевидными мышцами, между затылочной костью и I шейным позвонком.

VB12 Вань-гу в углублении у задне-нижнего края сосцевидного отростка височной кости.

GI17 Тянь-дин выше надключичной ямки, на 1 цунь прямо вниз от точки Фу-ту GI.18, у заднего края грудино-ключично-сосцевидной мышцы, на уровне нижнего края Адамова яблока.

VC22 Тянь-ту в центре верхнего углубления рукоятки грудины, в центре яремной вырезки.

Грудь

VC21 Сюань-цзи на передней срединной линии, в центре рукоятки грудины.

VC16 Чжун-тин на передней срединной линии, на уровне V межреберного промежутка.

Рука

TR1 Гуань-чун на локтевой стороне безымянного пальца, приблизительно на 0,1 цуня кнаружи от угла ногтя.

TR4 Ян-чи в середине тыльной лучезапястной складки, в углублении у локтевого края сухожилия общего разгибателя пальцев.

TR10 Тянь-цзин при согнутой в локтевом суставе руке в углублении на 1 цунь выше локтевого отростка локтевой кости.

Нога

VB44 Цзу-цяо-инь на наружной стороне IV пальца стопы, приблизительно на 0,1 цуня от угла ногтя.

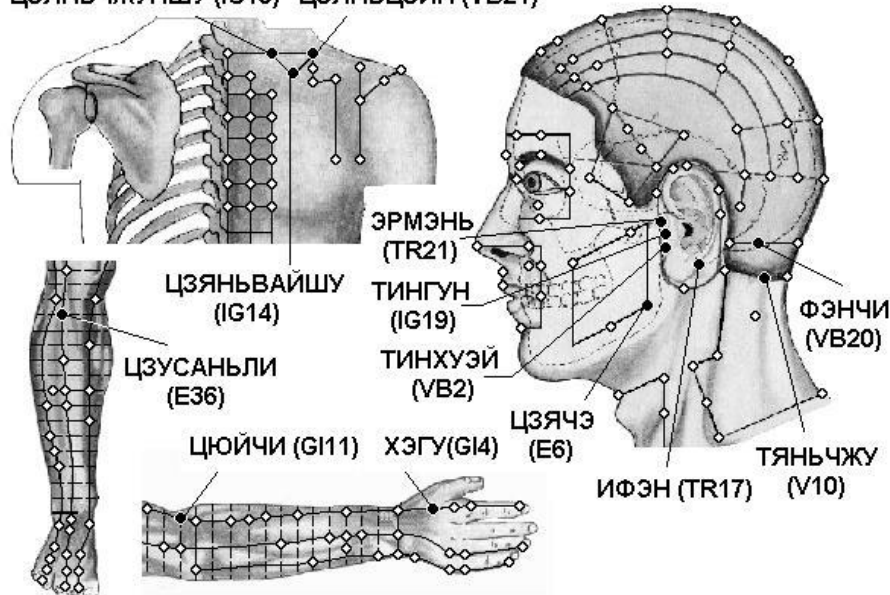
VB39 Сюань-чжун на 3 цуня выше латеральной лодыжки, в углублении между передним краем малоберцовой кости и сухожилием короткой малоберцовой мышцы.

VB35 Ян-цяо на 7 цуней выше вершины латеральной лодыжки, у заднего края малоберцовой кости.

Отит, мастоидит

ОТИТ

ЦЗЯНЬЧЖУНШУ (IG15) ЦЗЯНЬЦЗИН (VB21)



Спина

VB21 Цзянь-цзин посередине линии, соединяющей точку Да-чжуй VG.14 и латеральный край акромиона.

IG14 Цзянь-вай-шу на 3 цуня кнаружи от места под остистым отростком I грудного позвонка.

IG15 Цзянь-чжун-шу на 2 цуня кнаружи от места под остистым отростком VII шейного позвонка — точки Да-чжуй VG.14.

Голова

IG19 Тин-гун при открытом рте в углублении между козелком и височно-нижнечелюстным суставом.

E6 Цзя-чэ на один поперечный палец кпереди и кверху от угла нижней челюсти. При сомкнутых челюстях в месте расположения точки прощупывается выпуклость жевательной мышцы, при открытом рте — углубление.

TR21 Эр-мэнь кпереди от надкозелковой вырезки, в углублении у заднего края мышечного отростка нижней челюсти. Используют точку, когда рот пациента открыт.

TR17 И-фэн в углублении кзади от основания мочки уха, между углом челюсти и сосцевидным отростком.

VB2 Тин-хуэй при открытом рте в углублении кпереди от межкозелковой вырезки, у заднего края мышечного отростка нижней челюсти.

VB20 Фэн-чи под затылочной костью, на уровне точки Фэн-фу VG.16, в углублении между верхними концами грудино-ключично-сосцевидной и трапециевидной мышц.

V10 Тянь-чжу на затылочной границе роста волос, в углублении у наружного края трапециевидной мышцы, на 1,3 цуня кнаружи от точки Я-мэнь VG.15.
Рука

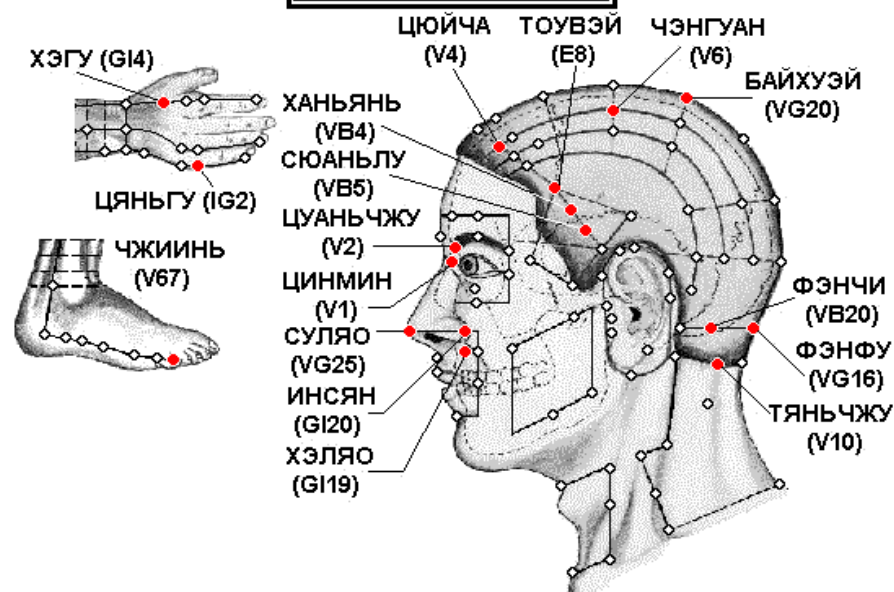
GI4 Хэ-гу на тыле кисти между I и II пястными костями, приблизительно в середине лучевого края II пястной кости.

GI11 Цюй-чи при согнутой в локтевом суставе руке в углублении у лучевого края локтевой складки.

Нога

E36 Цзу-сань-ли на 3 цуня ниже верхнего края латерального мыщелка большеберцовой кости (точки Ду-би E.35), на один поперечный палец латеральнее гребня большеберцовой кости.

ПОЛИПЫ В НОСУ



Голова

V10 Тянь-чжу на затылочной границе роста волос, в углублении у наружного края трапецевидной мышцы, на 1,3 цуня кнаружи от точки Я-мэнь VG.15.

VG16 Фэн-фу на задней срединной линии, на 1 цунь выше задней границы роста волос, в углублении между трапецевидными мышцами, между затылочной костью и I шейным позвонком.

VB20 Фэн-чи под затылочной костью, на уровне точки Фэн-фу VG.16, в углублении между верхними концами грудино-ключично-сосцевидной и трапецевидной мышц.

VG20 Бай-хуэй на срединной линии головы, на 7 цуней выше задней границы роста волос, на 5 цуней кзади от передней границы роста волос, на линии, соединяющей кончики ушей. В книге «Чжэнь цзю цзя и цзин» (Канон основ иглоукалывания и прижигания, 282 г.) говорится, что точка расположена «...в месте завитка волос в середине макушки, углубление можно легко нащупать».

V4 Цюй-чай на 1,5 цуня кнаружи от точки Шэнь-тин VG.24.

V2 Цуань-чжу в углублении у внутреннего края брови, прямо вверх от точки Цзин-мин V.1.

V1 Цзин-мин на 0,1 цуня кнутри от внутреннего угла глаза.

VG25 Су-ляо в середине кончика носа.

GI20 Ин-сян на назолабиальной борозде на уровне середины наружного края крыла носа.

V6Чэн-гуан на 1,5 цуня кзади от точки У-чү V.5.

E8 Тоу-вэй в лобном углу на 0,5 цуня выше границы роста волос, на 4,5 цуня кнаружи от точки Шэнь-тин VG.24.

VB4 Хань-янь в месте соединения верхней 1/4 и нижних 3/4 дугообразной линии между точками Тоу-вэй E.8 и Цюй-бинь VB.7.

VB5 Сюань-лу на середине дугообразной линии, соединяющей точки Тоу-вэй E.8 и Цюй-бинь VB.7.

GI19 Хэ-ляо прямо вниз от наружного края носового отверстия, на уровне точки Шуй-гоу VG.26.

Рука

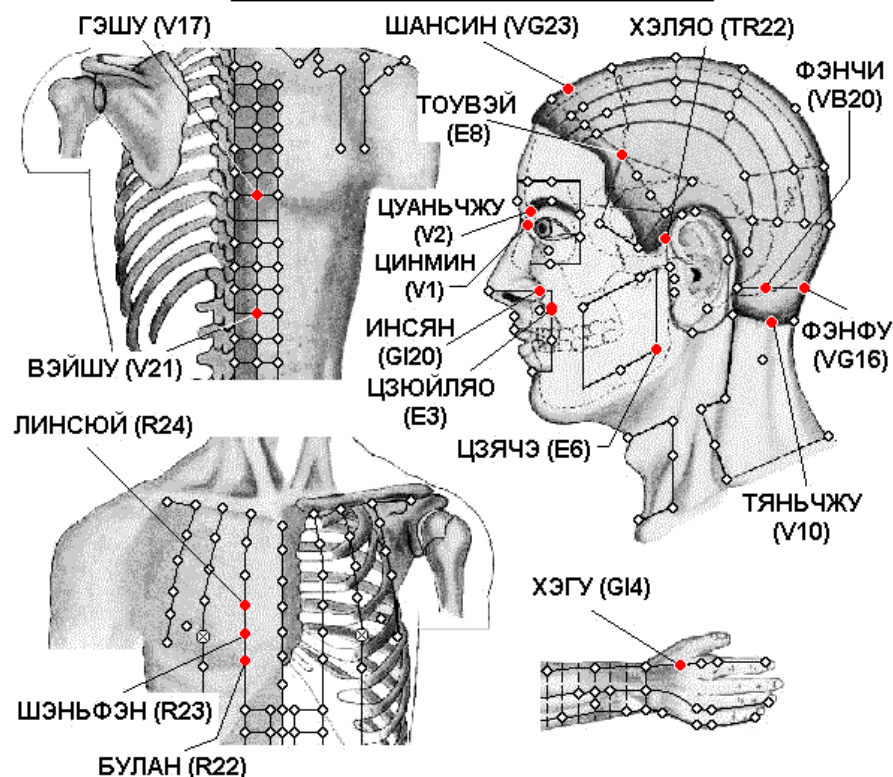
GI4 Хэ-гу на тыле кисти между I и II пястными костями, приблизительно в середине лучевого края II пястной кости.

IG2 Цянь-гу при сжатой в кулак кисти в углублении кпереди от локтевого края V пястно-фалангового сустава, на конце поперечной складки, на границе тыльной и ладонной поверхности кисти.

Нога

V67 Чжи-инь на наружной стороне V пальца стопы, приблизительно на 0,1 цуня от угла ногтя.

РАССТРОИСТВО ОБОНЯНИЯ



Спина

V17 Гэ-шу на 1,5 цуня کنارужи от места под остистым отростком VII грудного позвонка.

V21 Вэй-шу на 1,5 цуня کنارужи от места под остистым отростком XII грудного позвонка.

Грудь

R22 Бу-лан в V межреберном промежутке, на 2 цуня کنارужи от передней срединной линии.

R23 Шэнь-фэн в IV межреберном промежутке, на 2 цуня کنارужи от передней срединной линии.

R24 Лин-сюй в III межреберном промежутке, на 2 цуня кнаружи от передней срединной линии.

Голова

V10 Тянь-чжу на затылочной границе роста волос, в углублении у наружного края трапецевидной мышцы, на 1,3 цуня кнаружи от точки Я-мэнь VG.15.

VG16 Фэн-фу на задней срединной линии, на 1 цунь выше задней границы роста волос, в углублении между трапецевидными мышцами, между затылочной костью и I шейным позвонком.

VB20 Фэн-чи под затылочной костью, на уровне точки Фэн-фу VG.16, в углублении между верхними концами грудино-ключично-сосцевидной и трапецевидной мышц.

VG23 Шан-син на срединной линии головы, на 1 цунь выше передней границы роста волос.

E8 Тоу-вэй в лобном углу на 0,5 цуня выше границы роста волос, на 4,5 цуня кнаружи от точки Шэнь-тин VG.24.

V2 Цуань-чжу в углублении у внутреннего края брови, прямо вверх от точки Цзин-мин V.1.

V1 Цзин-мин на 0,1 цуня кнутри от внутреннего угла глаза.

GI20 Ин-сян на назолабиальной борозде на уровне середины наружного края крыла носа.

E3 Цзюй-ляо прямо вниз от зрачка на уровне нижнего края крыла носа.

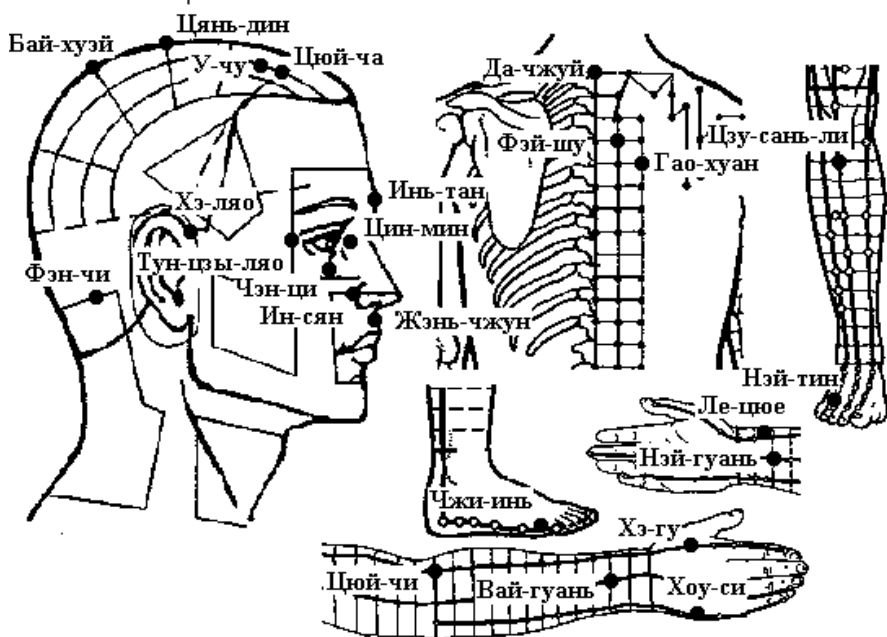
TR22 Хэ-ляо у заднего края границы роста волос на виске, на уровне наружного угла глаза, у заднего края поверхностной височной артерии.

E6 Цзя-чэ на один поперечный палец кпереди и кверху от угла нижней челюсти. При сомкнутых челюстях в месте расположения точки прощупывается выпуклость жевательной мышцы, при открытом рте — углубление.

Рука

GI4 Хэ-гу на тыле кисти между I и II пястными костями, приблизительно в середине лучевого края II пястной кости.

Ринит аллергический



Голова

VG26 Шуй-гоу (Жэнь-чжун) в носогубной борозде, на границе ее верхней 1/3 и нижних 2/3.

GI20 Ин-сян на назолабиальной борозде на уровне середины наружного края крыла носа.

E1 Чэн-ци прямо вниз от зрачка, между глазным яблоком и нижним краем глазницы.

VB1 Тун-цзы-ляо снаружи от наружного угла глаза, в углублении наружного края орбиты.

V1 Цзин-мин на 0,1 цуня кнутри от внутреннего угла глаза.

PC3 Инь-тан посередине между медиальными концами бровей.

V5 У-чу прямо вверх от точки Цюй-чай V.4, на 1 цунь выше передней границы роста волос, на 1,5 цуня снаружи от точки Шан-син VG.23.

V4 Цюй-чай на 1,5 цуня снаружи от точки Шэнь-тин VG.24.

VG21 Цянь-дин на срединной линии головы, на 3,5 цуня кзади от передней границы роста волос, на 1,5 цуня кпереди от точки Бай-хуэй VG.20.

VG20 Бай-хуэй на срединной линии головы, на 7 цуней выше задней границы роста волос, на 5 цуней кзади от передней границы роста волос, на линии, соединяющей кончики ушей. В книге «Чжэнь цзю цзя и цзин» (Канон основ иглоукалывания и прижигания, 282 г.) говорится, что точка расположена «...в месте завитка волос в середине макушки, углубление можно легко нащупать».

VB20 Фэн-чи под затылочной костью, на уровне точки Фэн-фу VG.16, в углублении между верхними концами грудино-ключично-сосцевидной и трапециевидной мышц.

GI19 Хэ-ляо прямо вниз от наружного края носового отверстия, на уровне точки Шуй-гоу VG.26.

Спина

VG14 Да-чжуй под остистым отростком VII шейного позвонка.

V13 Фэй-шу на 1,5 цуня кнаружи от места под остистым отростком III грудного позвонка.

V43 Гао-хуан на 3 цуня кнаружи от места под остистым отростком IV грудного позвонка.

Рука

GI4 Хэ-гу на тыле кисти между I и II пястными костями, приблизительно в середине лучевого края II пястной кости.

GI11 Цюй-чи при согнутой в локтевом суставе руке в углублении у лучевого края локтевой складки.

Этот способ нахождения точки впервые предложен в книге «Тай пин шэн хуэй фан» (Собрание чудодейственных рецептов Великого спокойствия, 992 г.). В книге «Чжэнь цзю цзя и цзин» (Канон основ иглоукалывания и прижигания, 282 г.) говорится, что точка Цюй-чи GI.11 расположена «... с наружной стороны локтя между плечевой и лучевой костями». Иногда указывается, что точка расположена между краем локтевой складки и латеральным надмышечком плечевой кости, или в середине соединительной линии между точкой Чи-цзэ P.5 и латеральным надмышечком плечевой кости.

TR5 Вай-гуань на 2 цуня выше тыльной лучезапястной складки, между лучевой и локтевой костями.

IG3 Хоу-си при сжатой в кулак кисти в углублении кзади от локтевого края головки V пястно-фалангового сустава, на конце поперечной складки ладони, на границе тыльной и ладонной поверхности кисти.

МС6 Нэй-гуань на 2 цуня выше лучезапястной складки, между сухожилиями длинной ладонной мышцы и лучевого сгибателя запястья. Используют точку при разогнутой в локтевом суставе руке и обращенной кверху ладони.

Р7 Ле-цюэ верхнего края шиловидного отростка лучевой кости, на 1,5 цуня выше лучезапястной складки, между сухожилием плечелучевой мышцы и сухожилием мышцы, отводящей большой палец кисти. Для нахождения точки часто применяется следующий способ: пациент скрещивает руки через промежутки между большими и указательными пальцами. Точка Ле-цюэ Р.7 находится в углублении на уровне конца указательного пальца.

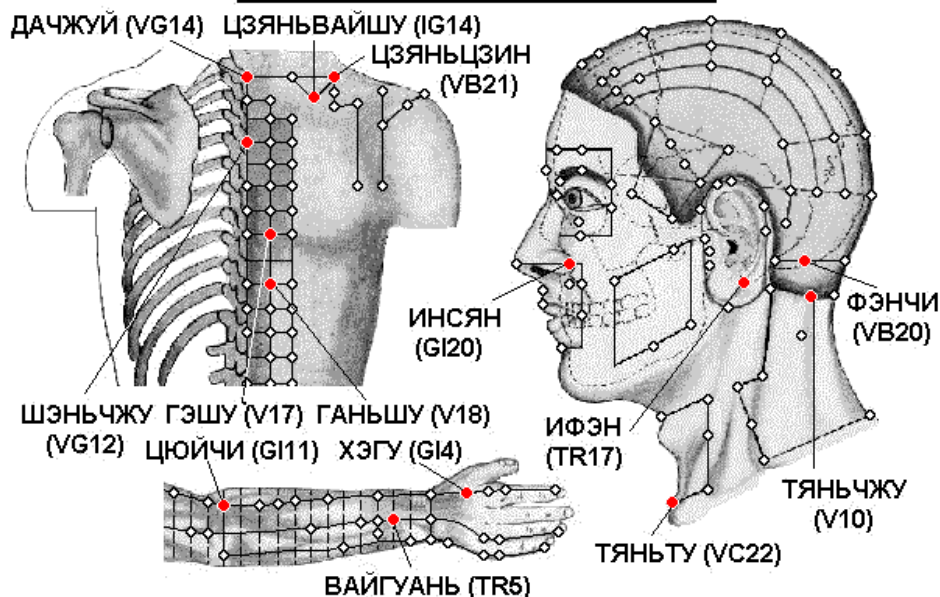
Нога

V67 Чжи-инь на наружной стороне V пальца стопы, приблизительно на 0,1 цуня от угла ногтя.

E44 Нэй-тин на тыле стопы, на конце щели между II и III пальцами.

E36 Цзу-сань-ли на 3 цуня ниже верхнего края латерального мыщелка большеберцовой кости (точки Ду-би E.35), на один поперечный палец латеральнее гребня большеберцовой кости.

ХРОНИЧЕСКИЙ ФАРИНГИТ



Спина

VB21 Цзянь-цзин посередине линии, соединяющей точку Да-чжуй VG.14 и латеральный край акромиона.

GI14 Би-нао на линии, соединяющей точки Цюй-чи GI.11 и Цзянь-юй GI.15, на 7 цуней выше точки Цюй-чи GI.11, у нижнего края дельтовидной мышцы.

VG14 Да-чжуй под остистым отростком VII шейного позвонка.

VG12 Шэнь-чжу под остистым отростком III грудного позвонка.

V17 Гэ-шу на 1,5 цуня кнаружи от места под остистым отростком VII грудного позвонка.

V18 Гань-шу на 1,5 цуня кнаружи от места под остистым отростком IX грудного позвонка.

Голова

V10 Тянь-чжу на затылочной границе роста волос, в углублении у наружного края трапецевидной мышцы, на 1,3 цуня кнаружи от точки Я-мэнь VG.15.

VB20 Фэн-чи под затылочной костью, на уровне точки Фэн-фу VG.16, в углублении между верхними концами грудино-ключично-сосцевидной и трапецевидной мышц.

GI20 Ин-сян на назолабиальной борозде на уровне середины наружного края крыла носа.

TR17 И-фэн в углублении кзади от основания мочки уха, между углом челюсти и сосцевидным отростком.

VC22 Тянь-ту в центре верхнего углубления рукоятки грудины, в центре яремной вырезки.

Рука

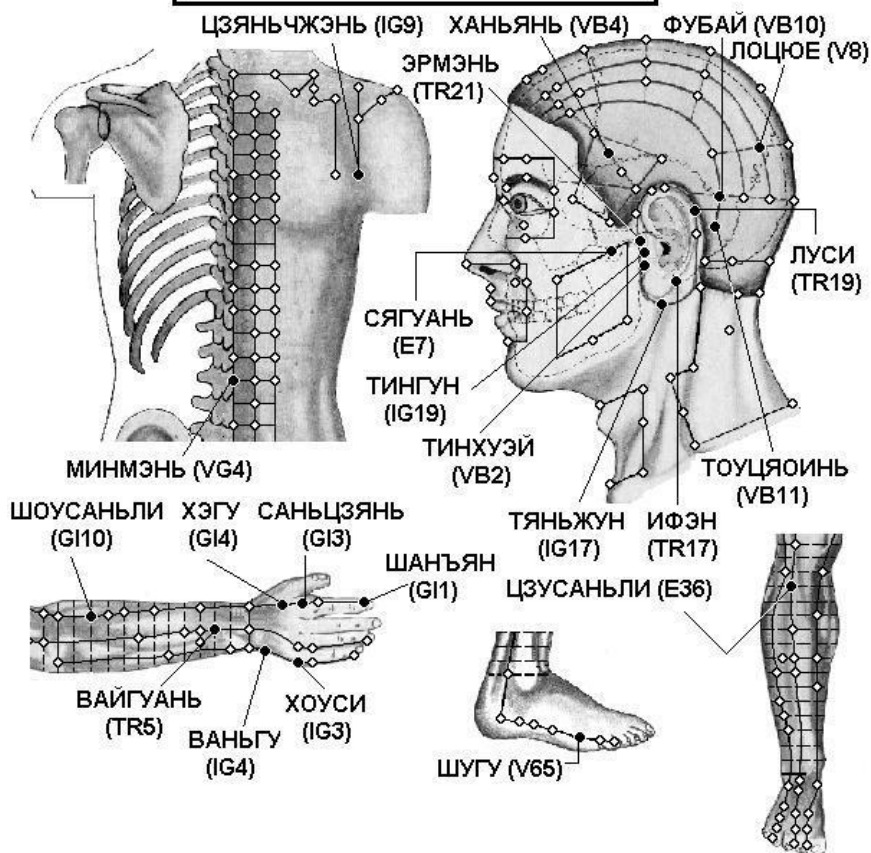
GI4 Хэ-гу на тыле кисти между I и II пястными костями, приблизительно в середине лучевого края II пястной кости.

TR5 Вай-гуань на 2 цуня выше тыльной лучезапястной складки, между лучевой и локтевой костями.

GI11 Цюй-чи при согнутой в локтевом суставе руке в углублении у лучевого края локтевой складки. Этот способ нахождения точки впервые предложен в книге «Тай пин шэн хуэй фан» (Собрание чудодейственных рецептов Великого спокойствия, 992 г.). В книге «Чжэнь цзю цзя и цзин» (Канон основ иглоукалывания и прижигания, 282 г.) говорится, что точка Цюй-чи GI.11 расположена «... с наружной стороны локтя между плечевой и лучевой костями». Иногда указывается, что точка расположена между краем локтевой складки и латеральным надмыщелком плечевой кости, или в середине соединительной линии между точкой Чи-цзэ P.5 и латеральным надмыщелком плечевой кости.

Шум в ушах, тугоухость

ШУМ В УШАХ, ТУГОУХОСТЬ



Спина

IG9 Цзянь-чжэнь сзади и книзу от плечевого сустава, между плечевой костью и лопаткой, на 1 цунь выше задней подмышечной складки.

VG4 Мин-мэнь под остистым отростком II поясничного позвонка.

Голова

E7 Ся-гуань во впадине, которая образуется нижним краем скуловой дуги и мышечковым отростком нижней челюсти.

IG17 Тянь-жун кзади от угла нижней челюсти, в углублении у переднего края грудино-ключично-сосцевидной мышцы.

IG19 Тин-гун при открытом рте в углублении между козелком и височно-нижнечелюстным суставом.

VB2 Тин-хуэй при открытом рте в углублении кпереди от межкозелковой вырезки, у заднего края мышечкового отростка нижней челюсти.

VB4 Хань-янь в месте соединения верхней 1/4 и нижних 3/4 дугообразной линии между точками Тоу-вэй E.8 и Цюй-бинь VB.7.

VB10 Фу-бай кзади и кверху от сосцевидного отростка, в месте соединения верхней 1/3 и нижних 2/3 дугообразной линии между точками Тянь-чун VB.9 и Вань-гу VB.12, проходящей по краю сосцевидного отростка.

VB11 Тоу-цяо-инь у основания сосцевидного отростка, в месте соединения нижней 1/3 и верхних 2/3 дугообразной линии между точками Тянь-чун VB.9 и Вань-гу VB.12, проходящей по краю сосцевидного отростка.

TR17 И-фэн в углублении кзади от основания мочки уха, между углом челюсти и сосцевидным отростком.

TR19 Лу-си в месте соединения верхней 1/3 и нижних 2/3 дугообразной линии за ухом между точками И-фэн TR.17 и Цзяо-сунь TR.20.

TR21 Эр-мэнь кпереди от надкозелковой вырезки, в углублении у заднего края мышечкового отростка нижней челюсти. Используют точку, когда рот пациента открыт.

V8 Ло-цюэ на 1,5 цуня сзади от точки Тун-тянь V.7, на 1,5 цуня кнаружи от срединной линии.

Рука

GI1 Шан-ян на лучевой стороне указательного пальца руки, приблизительно на 0,1 цуня кнаружи от угла ногтя.

GI3 Сань-цзянь при слегка согнутой в кулак кисти на лучевой стороне указательного пальца, во впадине кзади от пястно-фалангового сустава.

GI4 Хэ-гу на тыле кисти между I и II пястными костями, приблизительно в середине лучевого края II пястной кости.

GI10 Шоу-сань-ли на линии, соединяющей точки Ян-си GI.5 и Цюй-чи GI.11, на 2 цуня ниже точки Цюй-чи GI.11.

IG3 Хоу-си при сжатой в кулак кисти в углублении кзади от локтевого края головки V пястно-фалангового сустава, на конце поперечной складки ладони, на границе тыльной и ладонной поверхности кисти.

IG4 Вань-гу на локтевом крае ладони, в углублении между основанием V пястной кости и трехгранной костью.

TR5 Вай-гуань на 2 цуня выше тыльной лучезапястной складки, между лучевой и локтевой костями.

Нога

V65 Шу-гу в углублении сзади и книзу от головки V плюсневой кости, на границе тыльной и подошвенной поверхности стопы.

E36 Цзу-сань-ли на 3 цуня ниже верхнего края латерального мыщелка большеберцовой кости (точки Ду-би E.35), на один поперечный палец латеральнее гребня большеберцовой кости.